椎間板ヘルニア

安静第一、気長に治療を

もう30年も前の研修医時代。当直をしていると、頸髄損傷で壮年の男性が運ばれてきました。腕や足が麻痺しており、移動と介護を手伝ったのですが、若い身にもかなりの重労働で、当直明けとともにぐっすり眠り込みました。目覚ましの音に気づいて、体を起こそうとした時のこと、突然背中から腰部に固い板でもはめ込まれたみたいな違和感と、焼け火箸を突っ込んだような痛みが走り、ベッドからずり落ちそうになったのです。

なんとか歩いて診察を受けましたが、待合のいすに座れないほどの痛さ。立っているのがベストの姿勢です。診断の結果は「疼痛性側弯症」。すなわち腰部椎間板ヘルニア。鎮痛剤にお世話になりながら苦汁苦難の1週間。なんとか手術は免れましたが、いまだに患者を持ち上げての診療、診察の際には、無理に力んでの挙上運動は控えるようにしています。

椎間板ヘルニアは、青壮年期に起こりやすく、脊髄神経の根元の部分に椎間板の軟骨が裂けて飛び出し、神経に接触した状態をいいます。経験から、まず何をおいても「安静」が必要で、痛くない姿勢をとり、絶対安静を維持するのが患者の努めとさえ思っています。ただ最近は、神経ブロック（硬膜外ブロック）という方法があり、短期間で症状が緩和されることから人気があります。神経を圧迫して下肢の麻痺を残すようなら、早めの手術も考慮に入れましょう。

いずれにしても、椎間板ヘルニアの治療は、安静と固定、痛み止めの薬剤服用が基礎。突出している軟骨を脊髄神経が避けるようになるまで、気長に治療しましょう。二本足で歩く人間の最大の弱点は腰痛であり、その最大の痛みと機能障害が椎間板ヘルニアです。症状を長引かせると、痛い方の下肢筋肉が、使わないことから衰えて、障害が残ることがあります。

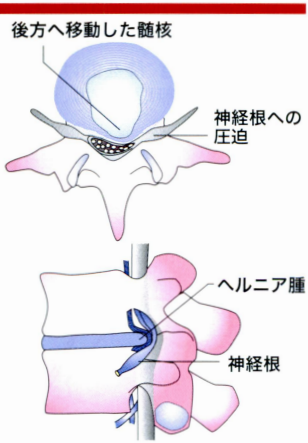

椎間板ヘルニアとは椎間板外層の線維輪が断裂して、そこから髄核が脱出した状態である。髄核が脱出して、当該椎間板レベルで分岐する神経根を障害すると激しい下肢痛を生じる。髄核の脱出は正中からやや側方でおこることが多く、通常は片側性の神経根障害を生じるが、ときに正中部に大きく脱出すると急性の馬尾麻痺をきたす。