頚椎症と頚髄症

【手足のしびれと歩行障害】

◎はじめに

このコラムではこれまで骨粗鬆症やそのために起こる骨折、その予防についてお話ししてきました。今回からは中高年によく見られる頚椎、腰椎、股関節、膝関節の病気についてお話ししていきます。いずれも悪化すると高齢者が寝たきりになる恐れのある病気です。

タイトルの頚椎症（けいついしょう）と頚髄症（けいずいしょう）、少しまぎらわしい病名ですね。頚椎症とは頚の椎間板の老化で周辺の組織が変性した病気で、椎間板の突出、とげ状の骨の変形、後縦（こうじゅう）靱帯や黄色（おうしょく）靱帯の肥厚が見られます（図2）。頚髄症はそれらの変形が脊髄を圧迫して起こる手足の神経症状です。

◎頚椎は指令、情報の通り道

ご存知のように、大脳からの指令は脊髄を下がり手足を動かします。逆に手足からの情報は脊髄を上がり大脳に伝わり、知覚として認識されます。つまり脊髄は脳と手足をつなぐ電話回線のようなもので、頚は電話回線の一番混み合うところです。ここで脊髄が圧迫されると手足のしびれが起こり、やがて手足の機能障害も起こります。

◎頚髄症

頚椎症は中高年に多い病気ですが、頚髄症を起こすのは一部です。頚椎症があっても頚髄の圧迫は簡単には起こりませんが、脊柱管前後径の狭い人に頚椎症が起きると容易に頚髄が圧迫されるのがその理由です。普通この病気の症状はゆっくり進行し、男性が女性の2倍以上発病します。頚髄が圧迫されるとまず指先がしびれます。ビリビリした感じで、両側性のことが多く、小指側に多く見られ、指先ほどしびれが強い傾向があります。やがて指が伸ばしにくくもつれるようになり、ボタンがはめにくくなったり、箸がうまく使えなくなったりします。放置しておくと足もしびれはじめ、もつれて走れなくなり、痙性が強くなって歩けなくなります。さらに体や下肢の知覚も鈍くなります。

手足のしびれやもつれがある方は整形外科を受診しましょう。症状や経過から頚髄症の診断ができますし、頚髄圧迫の原因はＭＲＩで簡単に判るようになりました。

◎頚椎後縦靱帯骨化症

これは後縦靱帯が肥厚して骨のようにかたくなる病気で、脊柱管の中で後方にふくらみ、頚髄を圧迫し頚髄症を起こします。胸椎、腰椎にもみられます。原因は不明なことが多いですが、この病気が全身的靱帯骨化の一部であることは明らかです。進行すると歩行不能になり、難病に指定されています。

◎手術療法

保存的治療は頚椎固定装具で頚を固定し安静を保つことで、高齢者には有効です。比較的若く病気が速く進行する人や、保存的治療で軽快しない人は手術が必要です。頚椎の手術が盛んに行われるようになったのは20～30年くらい前から。今では手術法は十分に研究され成績は良好で、脊椎専門の整形外科医が手術を行います。症状が進行すると手術でも回復がむずかしくなりますので、早めの手術が不可欠。怖いからとタイミングを逸し、手遅れにならないようにしてください。

図1 頚椎の側面

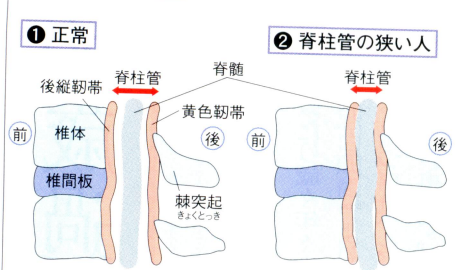

脊柱管の前後の径が狭い人に頚椎症が起こると、容易に頚髄が圧迫され、手足がしびれます。

図2 頚椎症

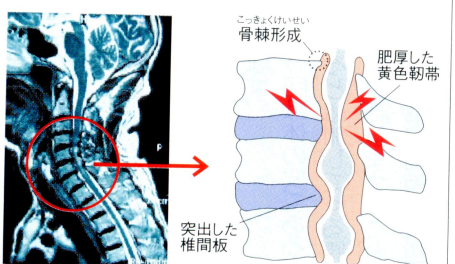

前方からは椎間板や後縦靱帯が頚髄を圧迫、後方からも肥厚した黄色靱帯が圧迫しています。

首への急激な負担は危険!

頚椎（首）は、重い頭を支える役割をする一方、脳からの指令を送る重要な神経の通り道でもあります。首に進行した頚椎症や後縦靱帯骨化症がある人では、転倒、事故、過激な運動などによる衝撃が麻痺を引き起こすことも―。

少しの衝撃や負担が脊髄の損傷につながるケースもあります。「わたしは大丈夫だから」と首への配慮を怠らず、日常の生活から注意をすることが必要です。

▲頚髄症では、頚部（首）を動かさずに安静にする事が大切。手術後には、このような固定装具が用いられます